


مروری بر هیستوگرام گلبول‌های قرمز

● دکتر محمد قهری

دکترای علوم آزمایشگاهی، Ph.D قارچ شناسی

استادیار دانشگاه امام حسین (ع)

ghahri14@gmail.com



چکیده

هیستوگرام گلبول‌های قرمز امروزه یک بخش کامل‌کننده و ضروری است که در تمام دستگاه‌های خودکار تجزیه‌کننده خون ثبت و گزارش می‌گردد. شرایط و وضعیت‌های مختلف هماتولوژیکی غیرنرمال اثرات خود را در هیستوگرام نشان می‌دهد و با مشاهده این هیستوگرام و دیگر پارامترهای CBC می‌توان از آن به‌عنوان کلیدی در تشخیص و مدیریت اختلالات گلبول‌های قرمز کمک گرفت. علاوه بر این همراه با مشاهده گسترش خون محیطی به‌عنوان کمک در پایش و تفسیر تغییرات مورفولوژیکی آن‌رمال به‌ویژه در مورد جمعیت‌های دوشکلی گلبول‌های قرمز می‌توان از آن استفاده کرد. در هنگام تفسیر، یک هیستوگرام ارزش معادل هزاران عدد و رقم را دارد. در اینجا داده‌های زیادی به‌صورت یک تصویر نشان داده می‌شود که می‌تواند اطلاعات را بهتر از اعداد فشرده نشان دهد. در هماتولوژی این داده‌ها به چند فرم ارائه می‌شوند که یکی از آن‌ها هیستوگرام گلبول‌های قرمز است. مشاهده هیستوگرام گلبول‌های قرمز یک معنی و مفهوم اولیه از دامنه، اندازه، شکل و دیگر خصوصیات مورفولوژیک گلبول قرمز را بدست می‌دهد. هیستوگرام گلبول‌های قرمز یک نمایشگر گرافیک انتشار اندازه ذرات است و امروزه به‌صورت روتین در تجزیه‌گرهای سلولی خودکار به‌عنوان یک بخش استاندارد وجود دارد. این هیستوگرام در رابطه با دیگر پارامترهای CBC مانند پهنای توزیع گلبول قرمز (RDW) و حجم متوسط گلبول قرمز (MCV) در شرایط هماتولوژیکی مختلف آن‌رمال

می‌باشد و ممکن است راهنما و کلید عمده‌ای در تشخیص و مدیریت اختلالات هماتولوژیکی مهم گلبول‌های قرمز باشد. یک هیستوگرام یک نمایش گرافیک از یک کلکسیون از داده‌ها بر اساس تعداد و یا اندازه سلول‌ها است که مجسم‌کننده اختلافات در فرآیند است و گاهی اوقات به‌عنوان یک فرکانس از منحنی توزیع ارجاع داده می‌شود. از آنجا که تصاویر گرافیکی می‌توانند داده‌ها را از طریق راه‌های معنی‌دار و به‌سرعت قابل فهم نشان دهند هیستوگرام یک ابزار قدرتمند در آنالیز مورفولوژیکال گلبول‌های قرمز است. هیستوگرام گلبول‌های قرمز ما را قادر می‌سازد تا داده‌های تجربی را که تغییرات مورفولوژیکال را به‌صورت گرافیکی به شکل نقطه‌ها، قله‌ها یا شکاف‌ها یا به‌صورت یک خط از منحنی فرکانس را نشان می‌دهد آنالیز و تفسیر کنیم. هیستوگرام اجازه می‌دهد تا مستقیماً مقایسه بصری مرکز و گسترش داده‌ها و داده‌هایی که شامل دو یا چند متغیر است درک شوند. در زمان‌هایی یک هیستوگرام می‌تواند اطلاعات فوق‌العاده گرانبهایی را فراهم کند که ممکن است حتی در داده‌های عددی اتومات شده آشکار نباشد.

کلمات کلیدی: هیستوگرام گلبول‌های قرمز، آنمی، مورفولوژی گلبول‌های قرمز، گلبول‌های قرمز دیمورفیک

مقدمه

هیستوگرام گلبول‌های قرمز در حال حاضر به‌صورت یک بخش کامل‌کننده و ضروری در تمام دستگاه‌های خودکار تجزیه‌کننده خون در دسترس است. شرایط و

فرم ارائه می‌شوند که یکی از آن‌ها هیستوگرام گلبول‌های قرمز است. مشاهده هیستوگرام گلبول‌های قرمز یک معنی و مفهوم اولیه از دامنه، اندازه، شکل و دیگر خصوصیات مورفولوژیک گلبول قرمز را به دست می‌دهد. هیستوگرام گلبول‌های قرمز یک نمایشگر گرافیک انتشار اندازه ذرات است و امروزه به صورت روتین در تجزیه گره‌های سلولی خودکار به عنوان یک بخش استاندارد وجود دارد. این هیستوگرام در رابطه با دیگر پارامترهای CBC مانند پهنای توزیع گلبول قرمز (RDW) و حجم متوسط گلبول قرمز (MCV) در شرایط هماتولوژیکی مختلف آبنرمال می‌باشد و ممکن است راهنما و کلید عمده ای در تشخیص و مدیریت اختلالات هماتولوژیکی مهم گلبول‌های قرمز باشد.

جدول شماره ۱ وضعیت‌های مرتبط با تغییرات دیمورفیک گلبول‌های قرمز را لیست کرده است. قبل از گزارش نتایج مربوط به گلبول‌های قرمز، یک تفکیک واضح بین جمعیت‌های دیمورفیک و دوگانه باید صورت گیرد. در یک تصویر دیمورفیک هیستوگرام ممکن است دو یا چند جمعیت گلبول‌های قرمز داشته باشد در حالی که در جمعیت‌های دوگانه هیستوگرام ۲ جمعیت گلبول قرمز مشخص و مجزا دارد (مانند گلبول‌های قرمز هیپوکرومیک-میکروسیتیک و نورموکرومیک-نورموسیتیک).

جدول ۱- وضعیت‌های مربوط به گلبول‌های قرمز دیمورفیک

- جمعیت میکروسیتیک مربوط به شروع کمبود آهن
- جمعیت ماکروسیتیک مربوط به فولات و ویتامین ب ۱۲
- آنمی فقر آهن بعد از درمان با آهن
- آنمی فقر آهن بعد از درمان با آهن با آنمی


مگالوبلاستیک

- آنمی مگالوبلاستیک بعد از درمان با آهن
- آنمی مگالوبلاستیک بعد از درمان با آهن با فقر آهن
- آنمی ماکروسیتیک بعد از ترانسفوزیون آهن
- آنمی میکروسیتیک بعد از ترانسفوزیون آهن

وضعیت‌های مختلف هماتولوژیکی غیر نرمال اثرات خود را در هیستوگرام نشان می‌دهد و با مشاهده این هیستوگرام و دیگر پارامترهای CBC می‌توان از آن به عنوان کلیدی در تشخیص و مدیریت اختلالات گلبول‌های قرمز کمک گرفت. علاوه بر این همراه با مشاهده گسترش خون محیطی به عنوان کمک در پایش و تفسیر تغییرات مورفولوژیکی آبنرمال به ویژه در مورد جمعیت‌های دو شکلی گلبول‌های قرمز می‌توان از آن استفاده کرد. این مقاله در مورد برخی از اشکال مورفولوژیکی دیمرفیسم و اثرات و تغییرات ناشی از آن در هیستوگرام‌های گلبول قرمز بحث می‌کند.



تصویر A1



تصویر B1

به هنگام تفسیر، یک هیستوگرام ارزش معادل هزاران عدد و رقم را دارد. در اینجا داده‌های زیادی به صورت یک تصویر نشان داده می‌شود که می‌تواند اطلاعات را بهتر از اعداد فشرده نشان دهد. در هماتولوژی، این داده‌ها به چند




در هیستوگرام‌های گلبول قرمز در این مقاله بحث می‌شود.

□ هیستوگرام RBC: مروری اجمالی

شمارش و اندازه‌گیری گلبول‌های قرمز در دستگاه‌های کولتر اساس و پایه‌ای برای ایجاد هیستوگرام‌های گلبول قرمز فراهم کرده است. این روش بر روی تغییر در کندانسانس (میزان رسانایی) هر سلول که از دهانه یا سوراخ (aperture) عبور می‌کند تکیه می‌نماید. تغییر در کندانسانس موجب یک پالس الکتریکی می‌شود که دامنه آن بستگی به حجم سلول دارد.

آنالایزر ۲۵۶ کاناله از تعدادی آستانه برای دسته بندی کردن سلول‌ها با توجه به حجم‌های مختلف برای رسم هیستوگرام گلبول قرمز استفاده می‌کند. هر کانال بر روی محور ایکس‌ها اندازه اختصاصی (حجم) برحسب فمتولیترا (۲۴ الی ۳۶۰ فمتولیترا) که از سمت چپ به راست افزایش می‌یابد و محور Y ها تعداد سلول‌ها در هر کانال را نشان می‌دهد. هر سلولی که در کانال انبار می‌شود نشان دهنده اندازه آن است، بنابراین بعد از آن که انباشت داده‌ها کامل شد تعداد نسبی سلول‌ها (فرکانس) فراهم شده است. این داده‌ها به وسیله کامپیوتر پروسس می‌شوند و منحنی گلبول‌های قرمز به وسیله تکنیک حرکت متوسط صاف می‌شود و بر روی یک سیستم مدیریت داده‌ها نمایش داده می‌شود. شکل A در تصویر شماره 1 یک هیستوگرام نرمال و تیپیک گلبول‌های قرمز را نشان می‌دهد.

- آنمی فقر آهن همراه با کمبود فولات یا ویتامین B ۱۲
 - آنمی سیدروبلستیک (میلودیسپلازی)
 - آنمی همولیتیک (رتیکولوسیتوز - اسفروسیتوز - قطعه قطعه شدن گلبول‌ها - پیروپوئیکیلوسیتوز)
 - اتوآگلوتیناسیون سرد/گرم
 - اریتروپوئیزیس تحت القای اریتروپوئیتین
 - واکنش ترانسفوزیون به تأخیر افتاده
 - هموگلوبینوپاتی‌های هموزیگوس (مخلوطی از فرم‌های مختلف گلبول قرمز)
 - میلو فیبروز (مخلوطی از هماتوپوئیزیس خارج از مغز استخوانی)
 - ترانسلوکاسیون کروموزومی (p15.5;q11.21)(11;22)t
- این ۲ جمعیت مشخص ممکن است شامل سلول‌های خود بیمار (بعد از درمان با آهن) و یا مخلوطی از سلول‌های بیمار و دهنده (بعد از ترانسفوزیون) باشد. اگر چه این نوع طبقه بندی اختیاری است، واژه دیمورفیک کمتر محدود کننده است و بنابراین به صورت وسیعی استفاده می‌شود و می‌تواند برای جمعیت‌های گلبولی دو گانه یا چند گانه به کار گرفته شود. بنابراین تصویر دیمورفیک خونی مشابه جمعیت دو گانه میکروسیتیک و نورموسیتیک (تصویر A1) یا سلول‌های نورموسیتیک و ماکروسیتیک و یا مخلوطی از سلول‌های نرمال و کوچک و سلول‌های بزرگ با اندازه و شکل‌های مختلف است (تصویر B1). برخی اشکال مورفولوژیکی دیمرفیسم و تغییرات مشخصه مربوط



تصویر شماره 1: A و B و C

□ ارزش هیستوگرام گلبول قرمز

یک هیستوگرام همانطور که در تصاویر شماره ۱ و ۲ نشان داده شده است یک نمایش گرافیک از یک کلکسیون از داده‌ها بر اساس تعداد و یا اندازه سلول‌ها است که مجسم کننده اختلافات در فرآیند است و گاهی اوقات به عنوان یک فرکانس از منحنی توزیع ارجاع داده می‌شود. از آنجا که تصاویر گرافیکی می‌توانند داده‌ها را از طریق راه‌های معنی دار و به سرعت قابل فهم نشان دهند هیستوگرام یک ابزار قدرتمند در آنالیز مورفولوژیکال گلبول‌های قرمز است. هیستوگرام گلبول‌های قرمز ما را قادر می‌سازد تا داده‌های تجربی را که تغییرات مورفولوژیکال را به صورت گرافیکی به شکل نقطه‌ها، قله‌ها یا شکاف‌ها یا به صورت یک خط از منحنی فرکانس را نشان می‌دهد آنالیز و تفسیر کنیم. هیستوگرام اجازه می‌دهد تا مستقیماً مقایسه بصری مرکز و گسترش داده‌ها و داده‌هایی که شامل ۲ یا چند متغیر است درک شوند.

در زمان‌هایی یک هیستوگرام می‌تواند اطلاعات فوق‌العاده گرانبهایی را فراهم کند که ممکن است حتی در داده‌های عددی اتومات شده آشکار نباشد. به عنوان مثال در آنمی مگالوبلاستیک که همراه با فقر آهن شده است برخی از سلول‌های هیپوکرومیک و میکروسیتیک را می‌توان در هیستوگرام شناسایی کرد اما ممکن است در داده‌های عددی منعکس نشود و این ممکن است اولین کلید در یک پیشامد ناشایع باشد.

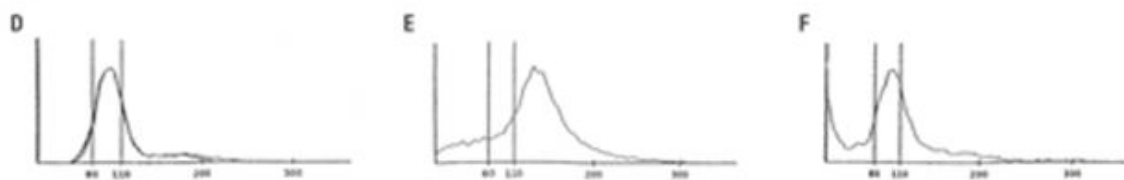
به همین ترتیب فقر آهن ممکن است بی‌سر و صدا و به صورت پنهانی در طول فرآیند برخی دیگر از بیماری‌ها (مثل پلی‌سیتمی اولیه) توسعه یابد و شمارش سلولی و اندکس‌ها نرمال باشند بجز RDW که افزایش یافته است. در اینجا هیستوگرام گلبول‌های قرمز نیز آن‌رمال است و

شانه‌ای از گلبول‌های میکروسیتیک را نشان می‌دهد. علاوه بر این یک هیستوگرام می‌تواند اطلاعات مفیدی به شرح زیر برای آزمایشگاه فراهم کند:

۱- پایش اطمینان و اعتبار نتایج به دست آمده توسط آنالایزرها، ۲- تحقیق و بررسی علل بالقوه نتایج مغلوپ (پر از اشتباه) اتوماتیک و ۳- رسیدن به تشخیص فرضی.

به عنوان مثال موقعیت‌ها و وضعیت‌های ویژه‌ای مثل حضور گلبول‌های قرمز قطعه قطعه شده یا حالت آگلوتیناسیون که ممکن است بدون آزمایش گسترش خونی زودتر شناسایی نشود، در صورتی که قاعدتاً بر روی هیستوگرام گلبول‌های قرمز آشکار می‌شود. به همین صورت در بیماران با آنمی فقر آهن یا آنمی مگالوبلاستیک تحت درمان یک هیستوگرام متوالی می‌تواند به روشنی و وضوح تظاهرات پیش‌رونده جمعیت اریتروسیتی جدید را به خوبی نشان دهد. ظاهر شدن شانه راست معمولاً با حضور رتیکولوسیت‌ها مطابقت دارد (تصویر شماره J1) و این مسئله با پیشرفت در سایر پارامترهای عددی همزمان است، یک نشان و اثری از جمعیت اریتروسیتی در قسمت منتهی‌الیه راست هیستوگرام مربوط به آگلوتیناسیون گلبول‌های قرمز است (تصویر F1).

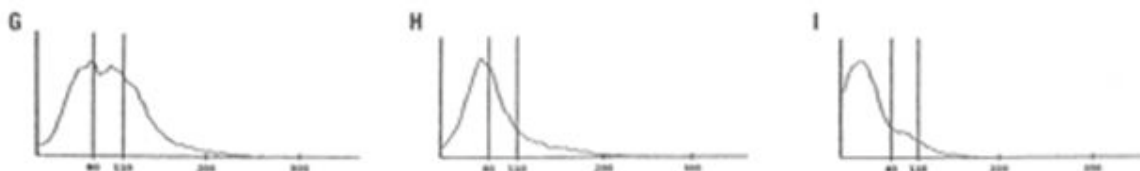
شیفت به سمت چپ در هیستوگرام به میکروسیت‌ها دلالت دارد (تصاویر B1 و C1) و شیفت به سمت راست حضور ماکروسیت‌ها را مطرح می‌کند (تصاویر D1 و E1). هیستوگرام‌های دو مدلی (bimodal) مانند تصاویر L1، L2، F1، G1، K1 و B2 تا E2 معمولاً با ترانسفوزیون و یا پاسخ به عامل هماتینیک به آنمی میکروسیتیک و ماکروسیتیک ارتباط دارند، اما همچنین نشان دهنده اختلالات هماتولوژیک دیگر مطابق با آنچه در جدول شماره I نشان داده شده می‌باشند.



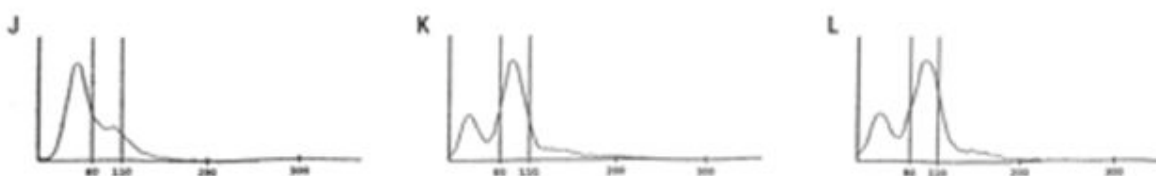
تصویر شماره 1: D و E و F

اما در موقعیت‌های خاص، هیستوگرام ممکن است بالای خط پایه شروع شود و یا یک جهش و خیز بلندی در قسمت انتهایی چپ منحنی نشان دهد (تصویر G1 تا تصویر L1) که عموماً نشان دهنده وجود ذرات کوچک است. این ذرات شامل قطعات و تکه‌های گلبول‌های قرمز، میکرواسفروسیت‌ها، گلبول‌های قرمز هسته دار، گلبول‌های قرمز لیز نشده، الیپتوسیتوزیس، ماکروترومبوسیت‌ها، کلامپ‌های پلاکت، باکتری‌ها، ارگانسیم‌های پارازیتیک و دیگر مواد مداخله کننده مثل کرایوگلوبولین، آگلوتینین سرد و ماکروگلوبولینمی است.

اگر چه دامنه اندازه برای هیستوگرام‌های گلبول قرمز بین ۲۴ و ۳۶۰ فمتولتر است، دستگاه‌ها تنها سلول‌هایی را به عنوان گلبول قرمز می‌شمارد که حجم آن بین ۳۶ و ۳۶۰ فمتولتر باشد. سلول‌هایی که در دامنه ۲۴ تا ۳۶ فمتولتر باشند رد می‌شوند و در شمارش گلبول‌های قرمز قرار نمی‌گیرند، البته شمارش می‌شوند و نمایش هم داده می‌شوند یعنی در ناحیه هیستوگرام بین دامنه ۲۴ و ۳۶ فمتولتر و انتهای تحتانی هیستوگرام را نمایش می‌دهند. به طور طبیعی فضای زیر ۳۶ فمتولتر شفاف باقی می‌ماند



تصویر شماره ۱: G و H و I



تصویر شماره ۱: J و K و L

جمعیت یک شکل (single) هیستوگرام ممکن است به صورت یک منحنی زنگی شکل نرمال (Gaussian) نشان داده شود. ممکن است پهن شده باشد و شیفت به سمت چپ یا راست داشته باشد یا نداشته باشد، ممکن است به سمت چپ یا راست متمایل شده باشد (skewed) یا این که ممکن است ترکیبی از تمام این موارد را نشان دهد. در جمعیت‌های دیمورفیک هیستوگرام ممکن است سیمتریک و یا دو نمایی (bimodal) باشد و یا دو نمایی اما متمایل شده به چپ یا راست باشد.

□ آنالیز و تفسیرهای هیستوگرام‌های تصاویر ۱ و ۲

نمونه‌های انتخاب شده از هیستوگرام‌های گلبول قرمز، وضعیت‌های معمولی هماتولوژیک مختلف و مراحل مختلف بعد از درمان آنمی فقر آهن را نشان می‌دهند. با نگاه کردن به شکل انتشار داده‌ها، هیستوگرام گلبول قرمز را می‌توان تفسیر نمود. شکل توزیعی هیستوگرام با منعکس کردن جمعیت‌های یک شکل یا دیمورفیک و یا چندگانه گلبول‌های قرمز طبقه بندی می‌شود. در یک

حالت مرکز گرایی و پهنای هیستوگرام تنوع و حد و اندازه و وسعت اندازه گلبول‌های قرمز را تعریف می‌کند. به صورت بالقوه فاکتورهای متعددی ممکن است بر روی هیستوگرام گلبول قرمز تأثیر بگذارند. این فاکتورها شامل همزمانی گلبول‌های قرینه یکدیگر، آگلوتیناسیون گلبول‌ها، انکلوزیون رتیکولوسیت‌ها، گلبول‌های بالغ، تغییر در شکل گلبول‌ها و انکلوزیون لکوسیت‌ها در بیماری‌های خاص باشد. با توجه به تأثیر این فاکتورها بر شکل هیستوگرام مطابق با آن بر روی هر اندازه گیری که از هیستوگرام به دست آمده نیز اثرات متفاوتی می‌گذارند. برای کاهش اثرات این مشکلات سازندگان دستگاه‌ها و سیستم‌های معرف، آن‌ها را طوری طراحی کرده‌اند که اختصاصاً از این مداخلات جلوگیری کرده و آن‌ها را اصلاح نمایند. آن‌ها الگوریتم‌های ریاضی را برای شمارش ذرات و تولید داده‌های عددی و داده‌های گرافیکی توسعه داده‌اند و نظریه‌های تفسیر کننده‌ای که استفاده کنندگان را یاری دهد یا هوشیار سازد برای نتایج بالقوه غیر صحیح ارائه کرده‌اند. علاوه بر این برای جلوگیری از مداخله گر‌ها در محاسبات RDW، اطلاعات زیر ۲۰٪ از نمودار در هیستوگرام گلبول‌های قرمز مستثنی شده است (تصویر 3). این داده‌های اشتباه شامل همزمانی سلولی، آرتیفکت‌های مربوط به روزنه (aperture)، دوبلت و تریپلت و آگلوتینه‌ها در قسمت راست و کلامپ‌های پلاکت و مگاترومبوسیت‌ها روی قسمت چپ هیستوگرام گلبول قرمز است.

آشنایی با هیستوگرام‌های تایپیکال کمک می‌کند تا ارزیابی مشتقات قابل توجه آن آسان تر صورت گیرد. آشنا بودن با طرح کلی هیستوگرام‌های منظم همان طور که در شکل A1 تا D1 نشان داده شده است قبل از مطالعه بر روی گراف‌های هیستوگرام کمپلکس لازم است. در این منظر برای حداکثر بهره برداری از یک هیستوگرام یک منحنی نرمال رفرانس را ترسیم می‌کنند (مثل منحنی نرمال قرینه با MCV برابر ۹۶ فمتولیترا و ضریب پهنای توزیع (RDW-CV) گلبول‌های قرمز معادل ۱۵٪). این منحنی به طور اتوماتیک بر روی هر هیستوگرام RBC قرار گرفته است و بنابراین هر مشتق قابل تشخیص از آن منحنی را می‌توان به طور واضح و آشکار برای مقایسه مورد

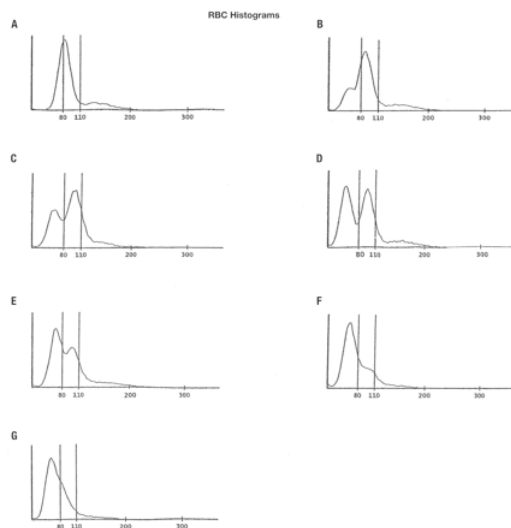
بررسی قرار داد.

هنگام مرور یا آنالیز هیستوگرام‌ها باید به نکات مهم زیر توجه داشت:

- وضعیت جمعیت‌های انفرادی در مقایسه با وضعیت تیپیکال یا نرمال
- مقدار جدا سازی بین جمعیت‌ها در مقایسه با جداسازی تیپیکال / نرمال
- غلظت نسبی هر جمعیت در مقایسه با غلظت‌های تیپیکال / نرمال
- وجود جمعیت‌های غیر منتظره یا غیر تیپیک

تصویر A1 تا D1 نمونه‌های تیپیک هیستوگرام‌های گلبول قرمز نرمال، میکروسیتیک و ماکروسیتیک هستند. آن‌ها منحنی‌های نرمال قرینه، تک موج و زنگی شکل می‌باشند. منحنی قرینه منحنی است که هنگام تا زدن کاملاً روی هم قرار گیرد و یا تقریباً تصویر آینه‌ای همدیگر باشند. هنگامی که توزیع قرینه نباشد منحنی به یکی از دو طرف راست یا چپ بیشتر از طرف دیگر متمایل می‌شود. در یک هیستوگرام نرمال اکثریت سلول‌ها بین ۵۵ و ۱۲۵ فمتولیترا قرار می‌گیرند. دنباله توزیع شامل پالس‌های غیرعادی (بی قاعده) و آن‌هایی است که به طور همزمان بر روی هم قرار گرفته‌اند. در آنمی فقر آهن و بتا تالاسمی توزیع منحنی‌های RBC به سمت چپ شیفت پیدا کرده‌اند و درصد میکروسیتوزیس افزایش یافته است. اگر چه هیستوگرام‌های آن‌ها مشابه هم است، درجه و شدت آنیزوسیتوزیس (که به وسیله RDW اندازه گیری می‌شود) آن‌ها را از یکدیگر متمایز می‌سازد. آنمی فقر آهن به وسیله RDW افزایش یافته مشخص می‌شود که منعکس کننده هتروژنیته در جمعیت‌های اکتسابی اریتروسیتی است. در تالاسمی (trait) با توجه به هموژنیته جمعیت ارثی اریتروسیت‌ها RDW معمولاً در دامنه نرمال قرار می‌گیرد. این اختلاف تا اندازه ای برای تشخیص این دو از یکدیگر مفید است اما در مواردی که آنمی شدید را در بر می‌گیرند، میکروسیتوزیس هموژنوس ممکن است نتایج گمراه کننده‌ای بدهند. با این حال بیمارانی که آنمی شدید نشان می‌دهند با هموگلوبین کمتر از 90g/l و با گلبول‌های قرمز

هیپوکرومیک - میکروسیتیک احتمالاً (۸۰٪) فقر آهن دارند.



تصویر شماره 2

نکات هشدار و احتیاطی هنگام مشاهده و تفسیر RDW

شماره‌گرهای اتوماتیک برای اندازه‌گیری RDW از دو روش استفاده می‌کنند. در روش اول RDW-CV (تصویر 3) در نظر گرفته می‌شود. در این روش نسبت یک انحراف معیار (SD) به MCV محاسبه می‌شود و از آنجایی که این یک نسبت است تغییرات در SD یا MCV بر روی نتایج اثر خواهد گذاشت. حالت میکروسیتوز تمایل دارد که RDW-CV را به سادگی به وسیله کاهش مخرج کسر (MCV) در این نسبت افزایش دهد، در نتیجه RDW احتمالاً یک پارامتر بسیار حساس در اختلالات میکروسیتی نسبت به اختلالات ماکروسیتی است. برعکس ماکروسیتوز با افزایش مخرج کسر ممکن است تغییر در SD را تعدیل کند و مقدار RDW-CV را کاهش دهد. یک جمعیت با MCV بزرگ ممکن است در هیستوگرام پهن‌تر به نظر بیاید اما یک RDW-CV نرمال را نشان دهد. به همین صورت یک جمعیت با MCV خیلی کوچک ممکن است هیستوگرام آن کوچک‌تر به نظر برسد اما یک RDW-CV بزرگ را نشان دهد.

دومین روش محاسبه RDW تحت عنوان RDW-SD موسوم است که غیر وابسته به MCV می‌باشد. محاسبه آن به صورت یک اندازه‌گیری مستقیم پهنای بر حسب فمتولیترا با سطح تکرار ۲۰٪ بر روی منحنی گلبول قرمز است (تصویر شماره 3).

RDW-SD اندازه پراکندگی مقادیر در اطراف میانگین است. هر چقدر که داده‌ها گسترده‌تری داشته باشند مقدار SD بالاتر است و بالعکس.

RDW-CV اندازه‌گیری دیگری است در رابطه با پراکندگی داده‌ها در اطراف میانگین و بیانگر نسبت 1SD به میانگین است. هر چند که هر دو روش برای اندازه‌گیری درجه آنیزوسیتوز از SD استفاده می‌کنند ولی تنوع سلولی را از راه‌های مختلفی اندازه‌گیری می‌نمایند.

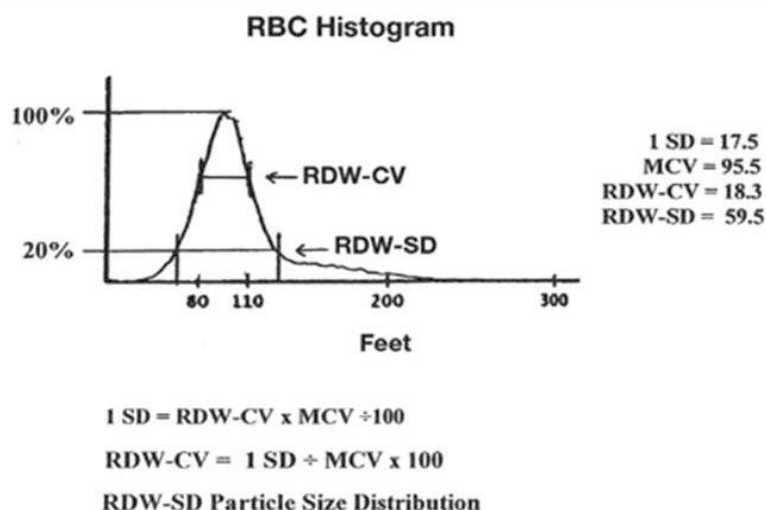
تصویر E1 یک هیستوگرام گلبول قرمز آبنرمال مربوط به آنمی مگالوبلاستیک با RDW-CV برابر ۳۵/۷٪ و RDW-SD معادل ۱۷۲/۸ فمتولیترا را در نظر بگیرید. در حالی که هر دو نتایج بالا است آشکارا RDW-SD نسبتاً بالاتر از RDW-CV است. علت احتمالی این مسئله این است که پراکندگی به وسیله فرمول RDW-CV اندازه‌گیری شده است: یعنی 1SD تقسیم بر MCV.

1SD که در فرمول قرار دارد توانایی و قابلیت آن را به اختلاف یا تنوع اندازه‌گیری در محدوده $\pm 1SD$ محدود می‌کند. در نتیجه سلول‌های آبنرمال دیگر خارج از $\pm 1SD$ از تخمین خارج می‌شوند و از این رو نتایج RDW-CV در مقایسه (به طور نسبی) پایین به دست می‌آیند. علاوه بر این مخرج کسر (MCV) یک اندازه‌گیری پراکندگی نیست اما می‌تواند روی نتایج RDW-CV - وابسته به مقدار متوسط آن اثر بگذارد. در این حالت مقدار MCV بالای ۱۲۷/۸ فمتولیترا اثر SD بالا را موازنه برقرار می‌کند، از این روی کاهش بعدی در RDW-CV دیده می‌شود.

بنابراین، این روش برای ارزیابی هیستوگرام‌های خیلی آبنرمال توصیه نمی‌شود هر چند که ارتباط و همبستگی بهتری را به عنوان یک اندیکاتور آنیزوسیتوز وقتی که MCV در دامنه پایین نرمال است نشان می‌دهد و آشکار کردن آنیزوسیتوز آن طور که در فقر آهن دیده می‌شود مشکل است. همچنین یک روش خوب برای پایش اثر درمان آهن و افتراق آنمی فقر آهن از تالاسمی

گیری قرار می‌گیرند و از این روی نتایج نسبتاً بالای RDW-SD به دست می‌آید. به نظر می‌رسد که هر چقدر که RDW بالاتر باشد درجه آنیزوسیتوز و یا پوئیکیلوسیتوز بیشتر است. با در نظر گرفتن این مطالب منطقی به نظر می‌رسد که تکنولوژیست‌هایی که اسلایدهای هماتولوژی را بررسی می‌کنند لازم است به نتایج RDW-CV و RDW-SD هر دو دسترسی داشته باشند تا هم بتوانند مروری مقایسه‌ای داشته باشند و هم نتایج را بهتر به یکدیگر ارتباط دهند.

می‌باشد. از طرف دیگر از آنجایی که RDW-SD یک مقیاس یا مقدار مستقیم در عرض هیستوگرام است، این یک اندازه گیری بهتر و دقیق تر برای آنیزوسیتوز به ویژه در هیستوگرام‌های بسیار غیر نرمال است و به نظر می‌رسد که وضعیت مورفولوژیکی واقعی و یا پاتولوژیکی بیماران را بیان می‌کند همان طور که تمامی طیف اندازه‌های MCV را در بر می‌گیرد. به عبارت دیگر برخلاف RDW-CV سلول‌های بزرگ و کوچک آبنرمال به درجات مختلف آنیزوسیتوز و یا پوئیکیلوسیتوز خارج از $\pm 1SD$ در اندازه



تصویر شماره 3

□ آنمی مگالوبلاستیک

بیماران با آنمی ماکروسیتیک مربوط به کمبود ویتامین B12 / فولات ممکن است گاهی اوقات یک موج تک و عریضی از سلول‌های خیلی کوچک و قطعات گلبول قرمز در سمت چپ تا سلول‌های ماکروسیتیک که به اندازه ۲۵۰ فمتولیتتر هم می‌رسند در قسمت راست را نشان دهند (تصویر E1). توجه کنید که تعداد زیادی از سلول‌های کوچک که به صورت یک جهش بلند در سمت چپ نشان داده شده‌اند در بالای ۲۰٪ خط باریک فرکانس قرار دارند. در نتیجه آن‌ها در تعیین MCV و RDW شامل شده‌اند

□ ماکروسیتوز

ماکروسیتوز با یک MCV بالاتر از ۱۰۰ فمتولیتتر و یک RDW نرمال در ۳ تا ۵ درصد افراد بزرگسال یافت می‌شود و بخش قابل توجهی از آن‌ها ممکن است آنمی نداشته باشند (تصویر D1). بر طبق گفته Gulati، گلبول‌های قرمز ماکروسیتیک (کمتر از ۲۵٪) با MCV معادل ۹۵ تا ۱۱۰ فمتولیتتر به لحاظ مورفولوژیکی به صورت یک مثبت (1+) درجه بندی می‌شوند. همبستگی بین سطوح درجه‌بندی شده ماکروسیتوز (یا سایر وضعیت‌ها) و MCV باید به کمک میکروسکوپ تأیید و تصدیق شود.

می‌دهند. در حالی که ارتباط دادن دی مرفیسم یک پروسه راحت و بی درد سر است باید تاکید شود که مکانیسم‌های متعددی گاهی اوقات درگیر می‌شوند. هنگامی که ۲ نوع جمعیت سلولی وجود داشته باشد یا اینکه پیک‌های متعددی در هیستوگرام وجود داشته باشد جمعیت دی مرفیک ایجاد می‌شود.

و به ترتیب موجب کاهش و افزایش مقادیر به صورت کاذب شده است. در آنمی مگالوبلاستیک شدید هیستوگرام‌های WBC و پلاکت مانند شمارش و مورفولوژی می‌توانند اطلاعات اضافی مفیدی بدهند. تصویر F1 تا تصویر L1 و تصویر B2 تا تصویر G2 چهره‌های متعدد و مکانیسم‌های دی مرفیسم را نشان

Table 2_Key Hematological Features of Various Hematological Conditions in Figure 1

Condition	Hematological Parameters				
	HGB (g/L)	MCV (fL)	MCHC (g/L)	RDW-CV (%)	RBC Histogram
1A Normal	146	89.6	330	14.4	Normal
1B Iron deficiency anemia	86	54.7	314	21.6	LS
1C Beta thalassemia	131	66.0	318	14.5	LS
1D Macrocytosis	131	102.8	351	14.3	RS
1E Megaloblastic anemia	65	127.8	324	35.7	DM RS SKL
1F Cold agglutinin	124	110.6	+++++	17.5	DM BM
1G Sideroblastic anemia	92	90.9	320	39.2	DM BM LS SKR
1H Beta thal major	86	79.6	285	32.1	DM LS
1I Pyropoikilocytosis	99	60.2	358	41.5	DM LS SKR
1J Reticulocytosis	87	72.2	298	31.3	DP LS SKR
1K Post-iron therapy	132	81.1	317	14.8	DP BM
1L Post-iron therapy	112	85.8	330	35.0	DP BM
Reference range	120-160	80-95	320-360	11.5-14.5	

HGB, hemoglobin; MCV, mean corpuscular hemoglobin; RDW-CV, red cell distribution width-coefficient of variation; DM, dimorphic; BM, bimodal; DP, dual population; LS, left-shift; RS, right-shift; SKR, skewed to the right; SKL, skewed to the left; MCHC (+++++) overrange.

جدول شماره 2

خط‌های فاصله (--) جایگزین داده‌ها برای RDW می‌شوند و علامت ستاره (*) بر روی اکثر پارامترهای RBC ظاهر می‌شود. علامت ستاره نشان می‌دهد که این نتایج غیر قابل اعتماد هستند و باید بر طبق دستورالعمل آزمایشگاه به دقت مرور شوند. به عبارت دیگر علی‌رغم هیستوگرام‌های آبنرمال دستگاه‌های دیگر هنوز RDW را تنها با استفاده از جمعیت عمده سلول‌ها اندازه‌گیری و محاسبه می‌کنند. جمعیت‌های کوچک تر (مینور) و میانگین در جهت اجتناب از مداخله در محاسبه RDW مستثنا می‌شوند. فرکانس بالای ثبت شده در قسمت چپ هیستوگرام می‌تواند مربوط به اثر تیترا بالای آنتی‌بادی مداخله‌کننده در جدا سازی سلولی باشد. از آنجا که گلبول‌های قرمز دو تایی یا ۳ تایی به عنوان یک سلول

□ آگلوتیناسیون سرد

به دلیل این که این حالت یک واکنش وابسته به زمان، دما و تیترا آگلوتینین است منحنی‌های فرکانس ممکن است در شکل‌ها فرق کند (تصویر F1). یک شکل منحنی شبیه به حرف U معمولاً مطرح‌کننده حضور دو جمعیت جداگانه است یعنی در هر طرف یک نوع جمعیت سلولی قرار می‌گیرد. اگر چه در این حالت هیستوگرام گلبول قرمز آبنرمال نتیجه یک تیترا بالای آگلوتینین سرد است که باعث می‌شود RBC ها آگلوتینه شوند و با اندازه و تعداد آن‌ها مداخله شود. برخی از دستگاه‌های تجزیه گر با کمک برنامه‌های روشنگری (flags) و پیام‌ها ممکن است یک پرچم (flag) مربوط به آگلوتیناسیون RBC را نشان دهند.

یافته‌های مهم مربوط به جمعیت‌های مخلوط از دست داده خواهد شد. این نکته بر اهمیت آزمایش هیستوگرام RBC و گسترش خونی به طور همزمان در جهت آشکار کردن جمعیت‌های bimodal تاکید می‌کند.

□ بتاتالاسمی ماژور (و ذرات کوچک دیگر)

در این حالت فرکانس بالایی از سلول‌های کوچک (کمتر از ۵۰ فمتولیتتر) در ابتدای هیستوگرام گلبول قرمز می‌تواند مشاهده شود (تصویر H1). این مسئله ممکن است مربوط به ذرات کوچک که در این اختلال دیده می‌شود باشد مثل قطعات گلبول قرمز، RBC های هسته دار، میکروسفروسیت ها و گلبول‌های میکروسیتیک که حجم سلولی متوسطی را به صورت غلط ایجاد می‌کنند هر چند که منحنی unimodal به نظر می‌رسد. در این صورت دستگاه آن را به عنوان دیمورفیک (احتمالاً مربوط به مخلوطی از جمعیت‌های سلولی متفاوت) تفسیر می‌کند. هر گونه جمعیت سلولی کاذب و قلابی که بیشتر از ۱٪ RBC ها باشد بر MCV و RDW و نتایج هیستوگرام تأثیر خواهد گذاشت. بنابراین در تمامی این مثال‌ها تنها با آزمایش دقیق هیستوگرام علل احتمالی منحنی‌های آن‌رمال و همبستگی دقیق با مورفولوژی خون محیطی می‌توان به تشخیص صحیح دست یافت.

شمارش می‌شوند و کلامپ‌های بزرگ سلول‌ها از شمارش نادیده گرفته می‌شوند تغییرات در شمارش سلول‌ها و حجم آن‌ها روی تمام پارامترهای CBC به جز هموگلوبین اثر می‌گذارد. درجات متفاوت آگلوتیناسیون در این وضعیت منحنی‌های هیستوگرام مختلفی را با مقادیر مختلف نتیجه می‌دهد و دنباله‌های گلبول‌های قرمز در قسمت انتهایی راست گراف دیده می‌شود.

□ آنمی سیدروبلاستیک

این یک مثالی از توزیع دو مودالی با ۲ نقطه مجزای کوچک و بلند (تصویر G1) می‌باشد. برای ایجاد یک توزیع منفرد ۲ جمعیت RBC باید در کمتر از ۱۵٪ در حجم با هم تفاوت داشته باشند. به نظر می‌رسد که توزیع اندازه ذرات خیلی وسیع (عریض) است از یک گروه از سلول‌های خیلی کوچک که به وسیله یک جهش بلند در خط پایه منحنی نشان داده می‌شود تا یک گروه از سلول‌های نرمال و ماکروسیتیک که به طور برابری در طرف دیگر گسترش پیدا کرده‌اند. گروه‌ها خودشان دامنه‌ها (مقادیر) مختلفی از مقادیر را نشان می‌دهند بنابراین ست‌های کلی نتایج واقعاً گسترده‌اند. به عبارت دیگر مخلوطی از سلول‌های کوچک، نرمال و بزرگ در جمعیت‌های مختلف است. نتایج اندیس‌های گلبول قرمز اگر چه در دامنه نرمال قرار می‌گیرند و اگر تنها به اندیس‌ها توجه شود

Table 3_Key Hematological Features in Iron Deficiency Anemia After Treatment

Condition	Hematological Parameters							RBC Histogram
	HGB(PT)	HGB(POT)	MCV(PT)	MCV(POT)	RDW(PT)	RDW(POT)	SF(PT)	
2A Normal	144		84.7		13.9			Normal
2B IDA	108	132	70.3	82.8	22.1	25.5	8	DP SKL
2C IDA	80	107	69.2	81.1	18.0	29.2	7	DP BM
2D IDA	86	118	61.3	77.4	23.0	36.0	<5	DP BM
2E IDA	98	119	70.4	78.9	17.9	28.2	8	DP BM LS
2F IDA	95	106	65.6	70.2	19.5	28.8	<5	DP LS SKR
2G IDA	81	91	62.9	68.6	19.5	25.9	<5	DM LS SKR

PT, pre-treatment; POT, post-iron treatment; IDA, iron deficiency anemia; DP, dual population; BM, bimodal; SKL, skewed to the left; SKR, skewed to the right; SL, left shift; SF, serum ferritin. SF normal range (female)=13-145 UG/L; SF (male)=27-220 UG/L.

جدول شماره 3



□ پیروبوئی کیلوسیتوز

پیروبوئی کیلوسیتوز ارثی (HPP) یک اختلال مادرزادی همولیتیک است که به وسیله آنمی همولیتیک متوسط تا شدید مشخص می‌شود (تصویر L1 HPP). همچنین به عنوان یک فرم وخیم تر از الیپتوسیتوز ارثی در نظر گرفته می‌شود و علت آن یک نقص غشایی است که به وسیله افزایش حساسیت به لیز قطعۀ ای در ۴۶ درجه سانتیگراد مطرح می‌شود. تصویر خونی شبیه به آن چیزی است که بعد از سوختگی‌های شدید دیده می‌شود. مانند تصویر H1، میکروسفروسیت‌ها، گلبول‌های قرمز هسته دار، فراگمنت‌های RBC، جوانه‌های غشایی و میکروالیپتوسیت‌ها در این وضعیت مشاهده می‌شوند. ممکن است یک کاهش متوسط در MCV و یک جهش بلند در هیستوگرام گلبول قرمز در قسمت چپ نشان بدهد. اگر چه RDW به صورت افزایش یافته باقی می‌ماند که مربوط به افزایش گوناگونی و تنوع حجم گلبول‌های قرمز است و نتیجه آن انحراف معیار (SD) بالا است.

□ محاسبه SD: RDW-CV تقسیم بر MCV

از آنجا که SD به صورت نامتناسبی افزایش یافته است با مقدار خیلی کم MCV ترکیب شده است، RDW به مقدار زیادی افزایش می‌یابد. هیستوگرام به وضوح شیفت به سمت چپ را نشان می‌دهد. نزدیک modal value در قسمت بالایی چپ گراف شروع می‌شود و در قسمت راست دور می‌شود و به آهستگی موجب متمایل شدن منحنی به سمت راست می‌گردد.

□ رتیکولوسیتوز

هیستوگرام bimodal و متمایل به راست است (تصویر J1). معمولاً این ممکن است نوع تصویری باشد که در ابتدای درمان آنمی فقر آهن دیده می‌شود. ۳ تا ۸ روز پس از درمان مؤثر آهن یک رتیکولوسیتوز (پلی کرومازی) ممکن است واقع شود و یک پیک ثانوی که نشان دهنده این جمعیت سلولی جدید است ظاهر سازد. عموماً رتیکولوسیت‌ها کمی بزرگ‌تر از RBC های نرمال بالغ هستند. شمارش رتیکولوسیت این بیمار ۵/۵ درصد است.

بر طبق گفته برخی نویسندگان یک رتیکولوسیتوز افزون بر ۱۵٪ و یا یک اختلاف حجم ۲ نوع جمعیت کمتر از ۱۵٪ نیاز است که بر روی آنالیز هیستوگرام اثر بگذارد. اگر چه که برخی دیگر مطرح کرده‌اند که این امکان وجود دارد که تظاهر یک جمعیت جدید سلولی آشکار شود (مانند رتیکولوسیت‌ها) حتی در حالتی که بیشتر از ۵٪ جمعیت کل RBC ها رتیکولوسیت باشند با متمایل شدن هیستوگرام به سمت راست اثرات خود را نشان می‌دهد. بنابراین وابسته به الگوریتم دستگاه یک گروه از سلول‌ها حتی در ۵٪ ممکن است به عنوان جمعیت دیگر تفسیر شود.

این ۲ هیستوگرام گلبول قرمز (تصویر K1 و L1) به نظر می‌رسد که مشابه هم باشند: هر دو دارای ۲ نقطه اوج بلند به صورت ناصاف با یک شکاف میانی هستند. آنچه در این منحنی‌ها تعجب‌انگیز هستند اختلاف در نتایج RDW است. علی‌رغم هیستوگرام bimodal تصویر K1 یک RDW نرمال نشان می‌دهد در مقایسه با تصویر L1 که یک RDW بالاتری دارد. دلیل برای RDW نرمال آن است که تنها جمعیت‌های عمده شامل می‌شوند و برای محاسبات MCV و RDW اندازه‌گیری می‌شوند و بنابراین MCV و RDW تنها مربوط به جمعیت عمده هستند. شیار موج میانی که زیر ۲۰٪ frequency truncation است و جمعیت‌های مینور، همان طور که به وسیله یک پیک پایین (low peak) بیان می‌شود از محاسبات MCV و RDW کنار گذاشته شده‌اند.

وارد کردن جمعیت‌های مینور همچنین لازم به گنجاندن شیار میانی خواهد بود و بنابراین ممکن است به‌طور کاذب RDW را بالا ببرد. به عبارت دیگر به علت این که شکاف (دره) در تصویر L1 از سطح آشکار سازی پیش افتاده جمعیت‌های مینور و مازور در محاسبات RDW و MCV شامل شده‌اند، از این رو منجر به ارزش بالاتر RDW شده‌اند. به طور میکروسکوپی هر دو یک جمعیت دوگانه از گلبول‌های قرمز هیپوکرومیک - میکروسیتیک و نورموکرومیک - نورموسیتیک نشان می‌دهند. تصویر A2 تا F2 حاکی از هیستوگرام‌های مربوط به بعد از درمان آهن مربوط به ۶ بیمار هستند. هیستوگرام گلبول‌های قرمز در تأیید تشخیص


آنمی فقر آهن و همچنین پایش درمان آن کمک کننده است. بیماران با میکروسیتوزیس مربوط به آنمی فقر آهن معمولاً یک منحنی فرکانس تک مودالی (unimodal) اما با درمان مناسب، در اکثریت موارد یک جمعیت دوم از سلول‌های نورموسیتیک ظاهر می‌شوند. تصویر G2 نتایج اولیه را بعد از ۳ روز درمان با آهن نشان می‌دهد. یک زیر گروه جمعیتی کوچکی از رتیکولوسیت‌ها وجود دارد که صرفاً در انحراف به راست گراف سهمیم هستند. در این مرحله MCV شروع به افزایش می‌کند و RDW بیشتر افزایش می‌یابد. بعد از ۲ تا ۴ هفته پس از درمان یک جمعیت مجزا و مشخص از سلول‌های نورموسیتیک تازه پدیدار شده با مقداری پلی کرومازی بر روی گراف و نیز در گسترش خونی نمایان می‌شود، اگر چه یک پیک ثانوی نیز بلافاصله شروع می‌شود تا شکلی نظیر تصویر F2 را نشان دهد. تصویر E2 دو پیک جمعیتی مشخص نابرابر از سلول‌های میکروسیتیک و نورموسیتیک را نشان می‌دهد و بدین معنی است که بیش از ۱۵٪ کل جمعیت سلولی را سلول‌های نورموسیتیک تشکیل می‌دهند و باقیمانده مربوط به سلول‌های میکروسیتیک هستند. ۵ تا ۶ هفته بعد، تصویر D2 دو پیک قرینه نشان می‌دهد که بیانگر تعداد تقریباً برابر سلول‌های هیپوکرومیک میکروسیتیک و نورموکرومیک نورموسیتیک است. ۷ تا ۱۵ هفته بعد (۱۰۵ روز) سلول‌های نورموسیتیک سلول‌های غالب را تشکیل می‌دهند و همان طور که در تصویر C2 و B2 دیده می‌شود هیستوگرام شروع می‌کند که به سمت چپ متمایل پیدا کند. بعد از ۱۷ هفته (۱۲۰ روز) پس از درمان مؤثر همان طور که در تصویر A2 مشاهده می‌شود یک جمعیتی از سلول‌های عمدتاً نورموسیتیک نورموکرومیک و یک MCV و RDW نرمال پدید خواهد آمد. به استثنای هر گونه کمپلیکاسیون یا وجود همزمان نقص ویتامین B12 و فولات، به نظر می‌رسد که هیستوگرام‌ها و یا MCV در مراحل مختلف بعد از درمان آهن ممکن است فرق کنند اگر چه طرح تغییرات اندازه گلبول قرمز از رتیکولوسیتوز اولیه تا به تدریج نورموسیتوزیس به همان صورت ظاهر می‌شود.

نتیجه‌گیری

هنگام ارزیابی یک هیستوگرام گلبول قرمز، طرح کلی

آن باید مورد بررسی قرار گیرد. هیستوگرام بر اساس شکل، مرکز و طرز گسترش آن توصیف می‌شود. طرح هیستوگرام بدون مقایسه با یک هیستوگرام رفرانس یا بدون تأیید توسط میکروسکوپ بی معنی است. برخی توزیع‌ها اشکال ساده ای دارند مثل اشکال قرینه و متمایل شده به جهتی اما برخی دیگر دارای چالش بیشتری هستند به ویژه موقعی که جمعیت‌های دو گانه (multiple) از گلبول‌های قرمز حضور دارند. با توجه به این که دایمورفیک و dual population هم معنی و مترادف یکدیگرند و ممکن است هنگام گزارش موجب اغتشاش و در هم برهمی نتایج شوند شناسایی کامل دیمورفیک به عنوان بیش از دو جمعیت سلولی دارای اهمیت کاربردی (practical) و کلینیکال هستند. از نظر کلینیکی همان طور که در جدول شماره 1 نشان داده شده با وضعیت‌های بسیاری مرتبط است. از نظر عملی، از آنجا که دیمورفیک معمولاً مرتبط است با جمعیت‌های آبنرمال RBC ها، یافته‌های مورفولوژیک باید با داده‌های عددی و گرافیکی برای تفسیر بهتر نتایج ارتباط داده شوند. اگر چه بررسی مستقیم منحنی توزیع برای آشکار کردن جمعیت‌های کوچک RBC های میکروسیتیک یا ماکروسیتیک یک روش حساس را ارائه می‌کند از تخمین تعداد سلول‌ها از روی منحنی توزیع باید اجتناب نمود. نتایج گمراه کننده به دلیل این که فرکانس منحنی تنها تعداد نسبی سلول‌ها را نشان می‌دهد نه تعداد واقعی آن‌ها در اندازه‌های مختلف، می‌تواند اتفاق بیافتد. اگر چه MCV در هر منحنی توزیع قرینه به آسانی قرار می‌گیرد اما در مورد منحنی‌های متمایل شده به سمتی، یا منحنی‌های bimodal و یا جمعیت‌های دیمورفیک نتایج خوبی ندارد زیرا MCV ارزش متوسط است و منعکس کننده هتروژنیتی یا حضور جمعیت‌های سلولی مختلف نیست.

در ترکیب با مفهوم منحنی نرمال و اطلاع از پارامترهای خاصی از CBC مثل RDW و اندکس‌های گلبول قرمز هیستوگرام‌ها در مرحله ابتدایی آنالیز مورفولوژیکی به صورت یک ابزار کاری عملی در می‌آیند. مشاهده شکل اجمالی آن‌ها ممکن است آنقدر آشکار و بدیهی باشد که حضور فراگمنت‌ها، گلبول‌های قرمز هیپوکرومیک میکروسیتیک،



رتیکولوسیت به مقدار زیادی مورد غفلت قرار می‌گیرند در حالی که به همراه اندکس های گلبول قرمز اطلاعات بسیار مفیدی را فراهم می‌کنند. در حقیقت در برخی آزمایشگاه‌ها هنگام ارزیابی مورفولوژی RBC از هیستوگرام‌ها استفاده نمی‌شود. علاوه بر این مطالعات خیلی کمی وجود دارد که سودمندی هیستوگرام‌های گلبول قرمز را در شناسایی اختلالات شایع هماتولوژیکی نشان دهد. بیشتر مطالعات متوجه هیستوگرام‌های گلبول‌های سفید و استفاده از آن‌ها در شناسایی و مشخص کردن جمعیت‌های بلاست لوکمیک می‌باشند. امید است که آنالیز و تفسیرهای هیستوگرام‌ها در این نوشتار یک راهنمای خوب برای ارتباط دادن هیستوگرام‌ها با یافته‌های میکروسکوپی باشد. سرعت و اعتماد پذیری آنالیزهای مدرن به تکنولوژیست‌ها این اجازه را می‌دهد که به کمک کلیدهای تشخیصی لام‌های خونی آنرمال را ارزیابی نموده و یافته‌های کلینیکال را به هیستوگرام‌ها و سایر پارامترهای هماتولوژیکی با اطمینان (confidence) و اثر بخشی (efficiency) بیشتری ارتباط دهند و تمام این‌ها در جهت ارتقاء مراقبت از سلامت بیمار می‌باشد.

ماکروسیتیک یا دیمورفیک‌ها و نیز ترکیب‌های مختلف آن‌ها با هم می‌توانند فرض شوند. به علاوه هیستوگرام یک ایده مختصر را نه تنها در اندازه‌های مختلف سلول بلکه توزیع سلول‌ها از مرکز (MCV) و گسترش آن (RDW) را فراهم می‌کند. به هر کدام از مکانیسم‌هایی که در روش‌های دستگامی مورد استفاده قرار می‌گیرد یعنی ایمپدانس الکتریکی یا فلوسیتومتری اپتیکال، ارتباط اندازه‌های مختلف سلول‌ها و نیز مغایرت (هم‌سنجی) آن‌ها می‌تواند به آسانی مورد بررسی قرار گیرد به ویژه موقعی که نقطه خط (dotted line) از مقادیر نرمال رفرانس بر روی تمامی هیستوگرام‌های آنرمال گلبول قرمز اضافه شده باشد. از مرور کردن هیستوگرام‌ها می‌توان به ایده خوبی رسید که هنگامی که ارزیابی واقعی بر روی گسترش خونی صورت می‌گیرد چه چیز مورد انتظار است. متأسفانه اکثر تکنولوژیست‌ها برای ارتباط دادن تصاویر گرافیکی با یافته‌های مورفولوژیکی تجربه خوبی ندارند. احتمالاً به این علت است که بیان نتایج گرافیکی مثل نمودار پراکنندگی (scatter plots) یا هیستوگرام‌ها برای RDW، پهنای توزیع هموگلوبین (HDW) و محتوای هموگلوبینی

References

۱- پایگاه اینترنتی شرکت پل ایده آل پارس به آدرس: www.medpip.com

2- Benie T. Constantino, SH, I., *The Red Cell Histogram and The Dimorphic Red Cell Population.*, LABMEDICINE, 42(5), May 2011.